

Síndrome de delección del 5q

5q deletion syndrome.

David Esteban Arias-Mira

Resumen

ANTECEDENTES: El síndrome de delección del 5q es la anomalía citogenética más frecuente y de mejor pronóstico en los pacientes con síndromes mielodisplásicos. Se caracteriza por anemia macrocítica, trombocitosis y megacariocitos hipolobulados, incluyendo un conteo menor de 1% de blastos en sangre periférica y menor de 5% en médula ósea.

CASO CLÍNICO: Paciente femenina de 83 años, quien consultó al servicio de urgencias por hallazgo de hemoglobina en 5.5 g/dL durante exámenes de rutina, por lo que requirió terapia transfusional. El estudio de hibridación fluorescente *in situ* documentó positividad de 46% para la delección del 5q31, por lo que se inició tratamiento con eritropoyetina 6000 UI cada 7 días y lenalidomida 10 mg/día durante 21 días cada mes; a los seis meses de seguimiento se evidenció respuesta clínica significativa porque no requirió soporte transfusional.

CONCLUSIONES: El diagnóstico temprano del síndrome de delección del 5q por medio de hibridación fluorescente *in situ* (FISH) facilita el tratamiento oportuno con lenalidomida y eritropoyetina que, a su vez, disminuye el requerimiento transfusional de forma notoria y sus complicaciones por la sobrecarga de hierro, al igual que el riesgo de progresión a leucemia mieloide aguda.

PALABRAS CLAVE: Síndrome mielodisplásico; lenalidomida; leucemia mieloide aguda.

Abstract

BACKGROUND: The 5q deletion syndrome is the most frequent cytogenetic anomaly with the best prognosis in patients with myelodysplastic syndromes. It is characterized by macrocytic anemia, thrombocytosis and hypolobulated megakaryocytes, including a count lesser than 1% of blasts in peripheral blood and lesser than 5% in bone marrow.

CLINICAL CASE: A 83-year-old female patient, who consulted the emergency department for finding hemoglobin at 5.5 g/dL during routine examinations, and therefore required transfusion therapy. The fluorescent *in situ* hybridization study documented 46% positivity for the 5q31 deletion, so treatment with erythropoietin 6000 IU was started every 7 days and lenalidomide 10 mg/day for 21 days every month. At six months of follow-up, a significant clinical response was evident because patient did not require transfusion support.

CONCLUSIONS: Early diagnosis of 5q deletion syndrome by means of *in situ* fluorescent hybridization (FISH) facilitates timely treatment with lenalidomide and erythropoietin, which in turn reduces the transfusion requirement significantly and its complications due to iron overload, as well as the risk of progression to acute myeloid leukemia.

KEYWORDS: Myelodysplastic syndrome; Lenalidomide; Acute myeloid leukemia.

Unidad de Cuidados Intensivos, IPS
Universitaria, Universidad de Antioquia,
Colombia.

Recibido: 30 de septiembre 2019

Aceptado: 2 de diciembre 2019

Correspondencia

David Esteban Arias Mira
mdavidarias@hotmail.com

Este artículo debe citarse como

Arias-Mira DE. Síndrome de delección del 5q. Hematol Méx. 2020 enero-marzo;21(1):56-60.
https://doi.org/10.24245/rev_hematol.v21i1.3554

ANTECEDENTES

El síndrome de deleción del brazo largo del cromosoma 5 (5q) es una anomalía citogenética presente en pacientes con síndromes mielodisplásicos, que afecta la hematopoyesis ocasionando anemia resistente y riesgo de progresión a leucemia mieloide aguda. Esta alteración afecta principalmente a la población femenina y puede ser concomitante o no con otras citopenias, como leucopenia y trombocitopenia, con alto riesgo de progresión a leucemia mieloide aguda.^{1,2}

CASO CLÍNICO

Paciente femenina de 83 años, con antecedentes patológicos de hipertensión arterial, enfermedad pulmonar obstructiva crónica, aneurisma de aorta abdominal, enfermedad coronaria, diabetes mellitus tipo 2 y trastorno depresivo mayor, quien consultó al servicio de urgencias por hallazgo de hemoglobina en 5.5 g/dL durante exámenes de rutina, por lo que requirió terapia transfusional.

Al interrogatorio refirió episodios de melena ocasionales que no fueron documentados por personal de la salud, por lo que se realizaron estudios endoscópicos, iniciando con endoscopia digestiva superior que evidenció esofagitis péptica residual, antritis erosiva leve y hernia hiatal de 2 cm; debido a la ausencia del origen claro del sangrado, se realizó colonoscopia total que indicó prolapso rectal completo, sin evidencia de sangrado, por lo anterior se realizó el estudio de cápsula endoscópica con hallazgos de diverticulosis izquierda leve y pólipo en colon descendente, sin evidencia de sangrado, por lo que se solicitó tomografía de abdomen total contrastada que mostró aneurisma aórtico infrarrenal de 35 x 40 mm sin signos de ruptura, sin paso de contraste al tubo gastrointestinal, con pequeños hemangiomas hepáticos y quistes renales corticales simples.

Durante el seguimiento hospitalario se corroboró histopatología de biopsia gástrica con metaplasia intestinal completa sin displasia con *H. pylori* positivo tratado con tetraconjugado; sin embargo, la paciente persistió con anemia normocítica normocrómica heterogénea, con hemoglobina menor a 7 g/dL, requiriendo soporte transfusional en repetidas ocasiones, lo que, en conjunto con el hallazgo de síndrome constitucional, llevó a la realización de aspirado de médula ósea con coloración básica que evidenció celularidad de 15% adecuada para la edad, hematopoyesis con predominio eritroide, adecuada maduración, granulopoyesis, megacariocitos pequeños hipolobulados, retículo negativo para fibrosis reticulínica (**Figura 1**); se realizó clasificación inmunológica de leucemia que descartó alteraciones en las líneas hematopoyéticas que sugirieran neoplasia mielodisplásica o mieloproliferativa crónica, con predominio granulocítico con linfocitos y plasmocitos politípicos sin alteraciones fenotípicas con basofilia e incremento de precursores CD34 positivos. Se realizaron marcadores CD34 sin evidenciar incremento de blastos, CD31 resaltó megacariocitos pequeños e hipolobulados, CK negativo. Los hallazgos favorecieron proceso reactivo con leves cambios morfológicos de megacariocitos sin evidencia de lesión metastásica. Al tener en cuenta lo anterior se solicitó estudio de hibridación fluorescente *in situ* (FISH) que documentó positividad de 46% para la deleción del 5q31 (**Figura 2**), por lo que se inició tratamiento con eritropoyetina 6000 UI cada 7 días y lenalidomida 10 mg/día durante 21 días cada mes; al alta se ordenó seguimiento domiciliario de manera periódica con cuadro hemático; a los seis meses de seguimiento se evidenció respuesta clínica significativa porque no requirió soporte transfusional; antes de iniciar el tratamiento y desde el ingreso hospitalario, la paciente requirió transfusión de glóbulos rojos cada 72 horas.

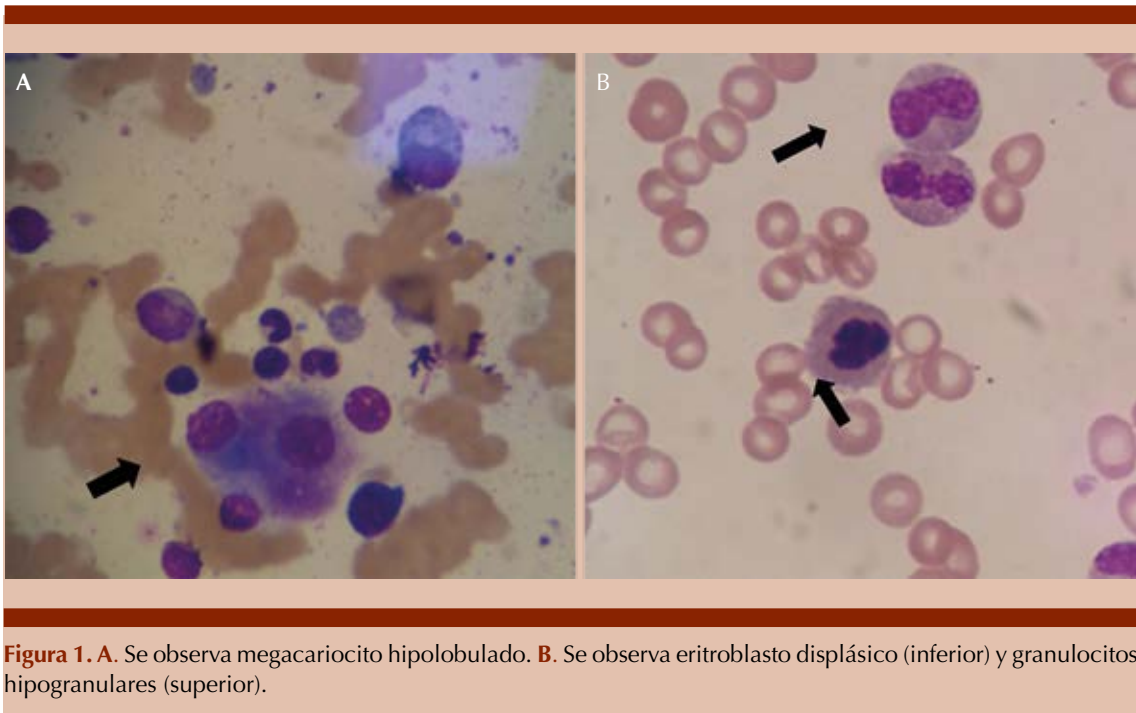


Figura 1. A. Se observa megacariocito hipolobulado. B. Se observa eritroblasto displásico (inferior) y granulocitos hipogranulares (superior).

DISCUSIÓN

Los síndromes mielodisplásicos se caracterizan por hiper celularidad en médula ósea, citopenias en sangre periférica (hemoglobina < 10 g/dL, plaquetas < 100 x 10⁹/L, recuento de neutrófilos

absolutos < 1.8 x 10⁹/L) y riesgo inherente de padecer leucemia mieloide aguda.² Su incidencia va en aumento debido al subregistro evidenciado en décadas previas y al desarrollo de nuevos métodos diagnósticos; alcanzando cifras cercanas a 200 personas por cada 100,000 habitantes mayores de 65 años, con costos cercanos a 30,000 dólares estadounidenses por paciente por año (según registros de costos de Estados Unidos), cifra que puede reducirse a 10,000 dólares con el diagnóstico y tratamiento oportunos, lo que logra disminuir el requerimiento de terapia transfusional, que representa el principal motivo de sobrecosto en los sistemas de salud y el principal motivo de complicaciones por la sobrecarga de hierro.³

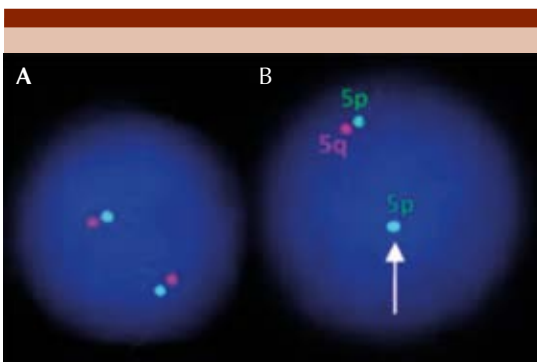


Figura 2. Hibridación fluorescente *in situ* (FISH). A. Núcleo normal con dos sondas 5q15.31 y 5q31.2. B. Núcleos positivos para deleción 5q31.2.

La anemia presente en este síndrome mielodisplásico sobreviene por la disminución en la expresión del gen RPS14, lo que aumenta la proteína p53 con la consecuente activación en las líneas de apoptosis, disminuyendo la po-

blación eritroide,^{4,5} lo que genera un fenotipo caracterizado por anemia macrocítica, eritrodisplasia, conteo normal o elevado de plaquetas y megacariocitos hipolobulados, incluyendo la existencia de un conteo menor de 1% de blastos en sangre periférica y menor de 5% en la médula ósea.⁵

La lenalidomida, un fármaco derivado de la talidomida, cuya función es la fosforilación de la proteína MDM2 (*murine doble minute 2*), un regulador de la función de la proteína p53,⁵ disminuye el requerimiento de terapia transfusional en pacientes con síndromes mielodisplásicos a ocho semanas en 26.9% de los casos cuando se administra una dosis diaria de 5 a 10 mg de lenalidomida por periodos de 21-28 días, respectivamente, además de lograr mejores puntuaciones en la escala de calidad de vida relacionada con la salud. Esta respuesta se obtiene principalmente en individuos con delección del 5q con o sin otras anomalías citogenéticas, como la delección 7q, al igual que en grupos etarios mayores de 65 años; logrando, además, aumento en las poblaciones de linfocitos T y en algunos casos efectos no deseados, como la neutropenia y trombocitopenia,⁶⁻¹² al igual que tromboembolismos venosos, que pueden ocurrir, incluso, en 17% de los casos luego de un año de tratamiento.¹³

La respuesta clínica al tratamiento puede medirse de forma temprana con la deshidrogenasa láctica, las metaloproteinasas de matriz celular 2 y 9, al igual que las proteínas intracelulares, como calnexina y tiorredoxina;¹⁴ sin embargo, el objetivo final debe ir encaminado a lograr la mayor independencia de la terapia transfusional y prevenir la aparición de leucemia mieloide aguda, por lo que el seguimiento del cuadro hemático debe ser el pilar fundamental.^{8,12} Con ese objetivo se ha estudiado la eficacia de la administración concomitante de estimulantes de la eritropoyesis, como la eritropoyetina, en asociación con lenalidomida, demostrando que dosis

de eritropoyetina de 60,000 UI cada semana con lenalidomida 10 mg/día por 21 días durante 4 ciclos, aumenta la respuesta eritroide y disminuye el requerimiento transfusional en comparación con lenalidomida sola sin aumentar los efectos adversos. Esta respuesta se ve principalmente en pacientes con concentraciones bajas de eritropoyetina previo al inicio del tratamiento.¹⁵

La evolución de la paciente descrita fue superior a la media porque superó 8 semanas sin requerimiento transfusional con dosis bajas de eritropoyetina y periodos cortos de lenalidomida; sin embargo, no fue posible la medición de eritropoyetina antes del inicio de la terapia, por lo que se desconoce un posible déficit previo. Su puntuación en la escala de calidad de vida relacionada con la salud ha mejorado y el requerimiento de internación en servicios de hospitalización ha disminuido a menos de dos episodios por año.

La información descrita en este reporte no incluye identificación personal y los datos adjuntos se tomaron de la historia clínica previa firma de consentimiento informado por parte de la paciente y familiares en el formato establecido por la IPS Universitaria de Antioquia para este fin.

REFERENCIAS

1. Gurney M, Patnaik M, Hanson C, Litzow M, Al-Kali A, Ketterling R, et al. The 2016 revised World Health Organization definition of 'myelodysplastic syndrome with isolated del(5q)'; prognostic implications of single versus double cytogenetic abnormalities. *Br J Haematol* 2017;178:57-60. <https://doi.org/10.1111/bjh.14636>.
2. Hong M, He G. The 2016 Revision to the World Health Organization Classification of Myelodysplastic Syndromes. *J Transl Int Med* 2016;5:139-143. <https://dx.doi.org/10.1515%2Fjtim-2017-0002>.
3. Cogle C. Incidence and burden of the myelodysplastic syndromes. *Curr Hematol Malig Rep* 2015;10(3):272-281. doi: 10.1007/s11899-015-0269-y.
4. Chavarri A, Massone R. Avances en los aspectos fisiopatológicos y terapéuticos del síndrome 5q menos. *Hematología* 2014;18(1):31-39.

5. Talati C, Sallman D, List A. Lenalidomide: Myelodysplastic syndromes with del(5q) and beyond. *Semin Hematol* 2017;54(3):159-166. doi: 10.1053/j.seminhematol.2017.06.003.
6. Chesnais V, Renneville A, Toma A, Lambert J, Passet M, Dumont F, et al. Effect of lenalidomide treatment on clonal architecture of myelodysplastic syndromes without 5q deletion. *Blood* 2016;127(6):749-760. doi: 10.1182/blood-2015-04-640128.
7. Arcioni F, Roncadori A, Di Battista V, Tura S, Covezzoli A, Cundari S y col. Lenalidomide treatment of myelodysplastic syndromes with chromosome 5q deletion. Results from the National Registry of the Italian Drug Agency. *Eur J Haematol* 2018;101(1):78-85. doi: 10.1111/ejh.13067.
8. Santini V, Almeida A, Giagounidis A, Gropper S, Jonasova A, Vey N, et al. Randomized phase III study of lenalidomide versus placebo in RBC transfusion-dependent patients with lower-risk non-del(5q) myelodysplastic syndromes and ineligible for or refractory to erythropoiesis-stimulating agents. *J Clin Oncol* 2016;34(25):2988-96. DOI: 10.1200/JCO.2015.66.0118.
9. Schuler E, Giagounidis A, Haase D, Shirneshan K, Busche G, Platzbecker U, et al. Results of a multicenter prospective phase II trial investigating the safety and efficacy of lenalidomide in patients with myelodysplastic syndromes with isolated del(5q) (LE-MON 5). *Leukemia* 2016;30(7):1580-2. doi: 10.1038/leu.2015.340.
10. Balaian E, Schuster C, Schönefeldt C, Germing U, Haase D, Tuve S. Selective expansion of regulatory T cells during lenalidomide treatment of myelodysplastic syndrome with isolated deletion 5q. *Ann Hematol* 2016;95(11):1805-10. doi: 10.1007/s00277-016-2775-y.
11. Fenaux P, Giagounidis A, Selleslag D, Beyne-Rauzy O, Mittelman M, Muus P, et al. Clinical characteristics and outcomes according to age in lenalidomide-treated patients with RBC transfusion-dependent lower-risk MDS and del(5q). *J Hematol Oncol* 2017;10(1):131. doi: 10.1186/s13045-017-0491-2.
12. Giagounidis A, Mufti GJ, Mittelman M, Sanz G, Platzbecker U, Muus P, et al. Outcomes in RBC transfusion-dependent patients with Low-/Intermediate-1-risk myelodysplastic syndromes with isolated deletion 5q treated with lenalidomide: a subset analysis from the MDS-004 study. *Eur J Haematol* 2014;93(5):429-38. doi: 10.1111/ejh.12380.
13. Alkharabsheh OA, Saadeh SS, Zblewski DL, Gangat N, Begna KH, Elliott MA, et al. Frequency of venous thrombotic events in patients with myelodysplastic syndrome and 5q deletion syndrome during lenalidomide therapy. *Ann Hematol* 2019;98(2):331-337. doi: 10.1007/s00277-018-3509-0.
14. Messingerová L, Jonášová A, Barančík M, Poleková L, Šereš M, et al. Lenalidomide treatment induced the normalization of marker protein levels in blood plasma of patients with 5q-myelodysplastic syndrome. *Gen Physiol Biophys* 2015;34:399-406. DOI: 10.4149/gpb_2015012.
15. Toma A, Kosmider O, Chevret S, Delaunay J, Stamatoullas A, Rose C, et al. Lenalidomide with or without erythropoietin in transfusion-dependent erythropoiesis-stimulating agent-refractory lower-risk MDS without 5q deletion. *Leukemia* 2016;30(4):897-905. doi: 10.1038/leu.2015.296.